Con il Patrocinio

È stato richiesto il Patrocinio SIMI

TROMBOEMBOLISMO VENOSO (TEV) IN MEDICINA INTERNA E D'URGENZA: LA TROMBOPROFILASSI

PRESENTAZIONE TEVere SCORE

10 novembre 2018

Sala Verde
Ospedale S. Giovanni "Calibita"
Fatebenefratelli
Isola Tiberina - Roma

Dipartimento Emergenza Accettazione
U.O.C. Pronto Soccorso – Breve Osservazione
Ambulatorio Prevenzione Malattie Vascolari

Direttore Sergio Timpone

Responsabile Scientifico Giovanni Maria Vincentelli

Comitato Scientifico ed Organizzativo:
Fernando Capuano, Manuel Monti, Rosamaria Romeo, Sergio Timpone

INFORMAZIONI GENERALI

Accreditato ai fini dell'E.C.M.
NUMERO CREDITI: 7

OBIETTIVO FORMATIVO: Documentazione clinica, percorsi clinico-assistenziali diagnostici e riabilitativi, profili di assistenza - profili di cura

DESTINATARI 60 partecipanti: MEDICI (tutte le discipline), BIOLOGI, INFERMIERI, PSICOLOGI, TECNICI DI LABORATORIO

PER INFORMAZIONI

FONDAZIONE FATEBENEFRATELLI
PER LA RICERCA E LA FORMAZIONE SANITARIA E SOCIALE
Via della Lungaretta, 177 - 00153 Roma
Tel. 06 6837300 - Fax 06 88818580
E-mail: segreteria@fondazionefatebenefratelli.it;
www.fondazionefatebenefratelli.it

PROGRAMMA

08.00: Registrazione al Convegno
08.15 - 08.30: Saluti della Direzione
08.45 - 08.45: Presentazione dell'evento (Sergio Timpone)
08.45 – 09.00: Introduzione ai lavori (Giovanni Maria Vincentelli)

I Sessione

Il tromboembolismo Venoso in Medicina Interna e d'Urgenza

Moderatori: Enrico Bologna, Fernando Capuano, Francesco Sabetta
- 09.00 - 09.30: TEV lo stato dell'arte (Raffaele Landolfi)
- 09.30 - 10.00: Eparina a basso peso molecolare e TEV (Rita Pepe)
- 10.00 - 10.30: NAO e prevenzione TEV (Sergio Timpone)
- 10.30 - 10.45: Discussione

Pausa caffè

II Sessione

Studio TEVere prima e seconda parte

Moderatori: Claudio Di Veroli, Danilo Monno, Adolfo Pagnanelli
- 11.00 - 11.20 Presentazione studio sulla percezione del rischio TEV (Giovanni Maria Vincentelli)
- 11.20 - 11.40: Profilassi rischio TEV: underuse e overuse (Manuel Monti)
- 11.40 - 12.00: Presentazione studio TEVere (Giovanni Maria Vincentelli)
- 12.00 - 13.00: Presentazione TEV score e sua applicazione (Igino Fusco Moffa)
- 13.00 - 13.30: Discussione

Pausa pranzo

III Sessione

Sessione interattiva con applicazione TEVere score e discussione casi clinici

Moderatori: Massimo Magnanti, Michele Paradiso, Maria Rosaria Pirro
- 14.00 - 14.15: Applicazione TEVere score nella pratica clinica (Igino Fusco Moffa)
- 14.15 - 14.30: Un caso di un paziente in Pronto Soccorso (Giuseppe Azzaro)
- 14.30 - 14-45: Un caso di un paziente ricoverato in un Reparto di Medicina Interna (Paola Della Guardia)
- 14.45 - 15.00: Un caso di un paziente ricoverato in un reparto di Medicina d'Urgenza (Letizia Di Francesco)
- 15.30 - 16.00: Discussione
- 16.00 - 16.45: Considerazioni conclusive e chiusura del corso (Sergio Timpone, Giovanni Maria Vincentelli)

- 16.45- 17.00: Valutazione dell'apprendimento

Un caso di un paziente ricoverato in un reparto di Medicina d'Urgenza

Letizia Di Francesco

DEA FBF

28.09.2018 h21:00

Sig. S.B. anni 60

- Triage:

  Dolore ipocondrio dx

  Parametri:

  TC 38,3 °C

  PA 140/95, fc 93 b/min, SpO_2 94, FR 24, P/F 309

  GCS 15

Anamnesi

Sig. S.B. , anni 60

APP prossima

- Dolore addominale a carico dei quadranti superiorii con irradiazione posteriore intescapolare in assenza di nuasea e/o vomito, disturbi dell'alvo e della minzione.

APP remota:

- Calcolosi renale, litotrissia dx circa 20 anni prima
- IPB in terapia con alfalitici
- Recente ricovero presso il reparto di Urologia del nostro ospedale per ritenzione acuta di urine complicata da epididimite e febbre urosettica

Obiettività

Sig. S.B. anni 60

- Eccedenza ponderale (BMI 32)
- Sofferente, tachipnoico, decubito indifferente
- Cute e mucose normoemiche, lievemente ipo idratate
- Non turgore giugulare, polsi simmetrici , non edemi declivi, varici arti inferiori
- Azione cardiaca ritmica, toni validi, non soffi
- Addome globoso per adipe, trattabile, dolente e dolorabile in ipocondrio dx ed in epigastrio, Murphy positivo
- Non dolenti i punti ureterali superiori e medi, manovra di Giordano negativa, non Blumberg
- Torace: torace ipomobile, murmure diffusamente ridotto, ipofonesi basale dx

AL DEA

Sig. S.B. anni 60

- Accesso venoso e campione venoso per esami di laboratorio
- EGA
- ECG: tachicardia sinusale, morfologia nei limiti
- TC addome
- Consulenza chirurgica

Esami ematochimici

Sig. S.B., anni 60

- **Emocromo**

  Gb: 13.630 *10^3/mm³*

  n 10.29

  l 1.71

  GR: 4.97 *10^6/mm³*

  Hb: 14.4 *g/dl*

  MCV: 86.9

  PLT : 161 *10^3/mm³*

- **EGA**

  pH: 7.40

  pO_2:67 *mmHg*

  pCO_2: 38 *mmHg*

  Sat O_2: 94

  lattati: 0.8 *mmol/l*

- **Azotemia:** 38 *mg/dl*
- **Creatininemia:** 0.9 *mg/dl*
- **Na:** 130 *mEq/l*
- **K:** 3.7 *mEq/l*
- **GOT/GPT**: 22/18*U/l*
- **Bilirubinemia: 1.1**5 *mg/dl*
- **Glicemia:** 112 *mg/dl*
- **Lipasi:27 U/l**

- **PT:** 13.7 *sec*
- **PTT:** 27.30 *sec*
- **INR:** 1.27
- **Fibrinogeno:** 510 *mg/dl*
- **D-Dimero:** 483 *ng/ml*

- **PCR:** 14.9 *mg/dl*

TC addome in PS

Sig. S.B., anni 60

L´esame documen ensità
delle pareti e millir lon
dilatazione delle vi trasverso.
Iperdensità focale p offusione
ematica di formazi nguinale
destra con impegn uanto
apprezzabile in cor e di
urgenza a carico di laterali).
Prostata di dimens lome . Le
scansioni passanti ensamento
parenchimale in se ento
omolaterale.Disve azione

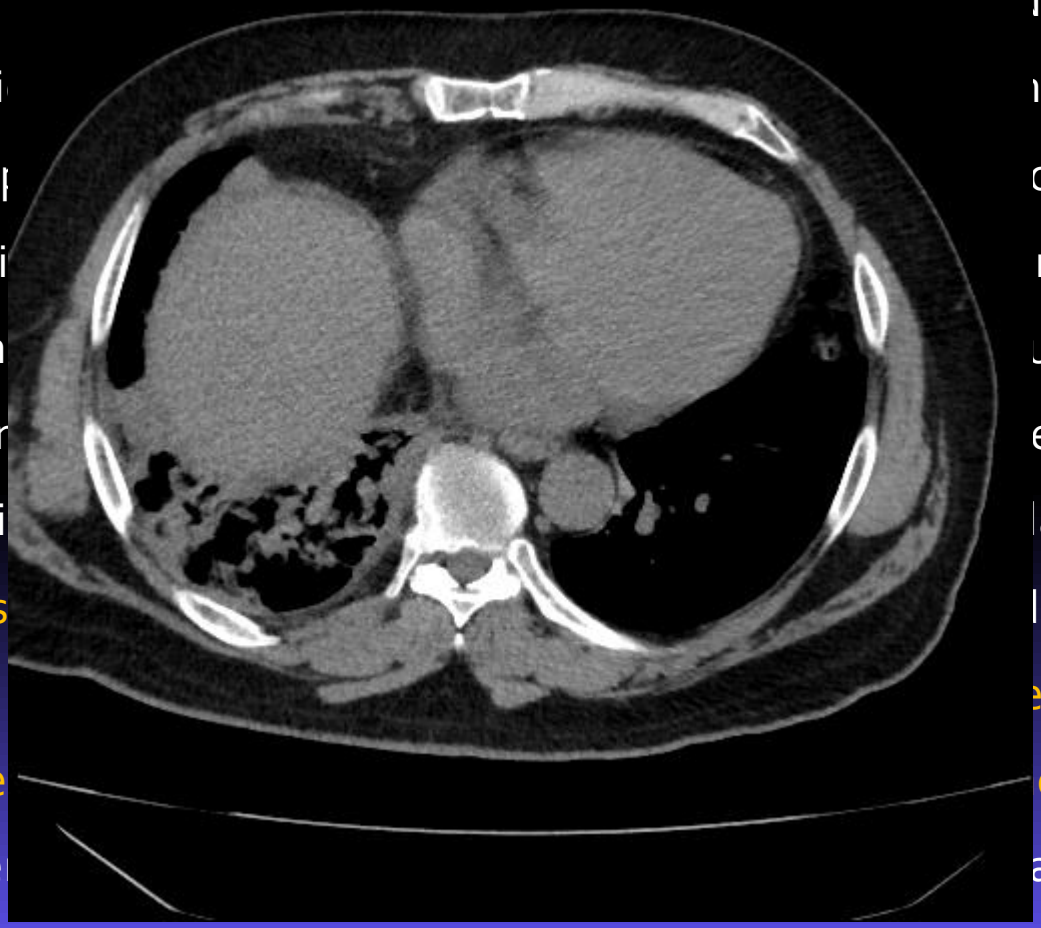

Radiografia torace in PS

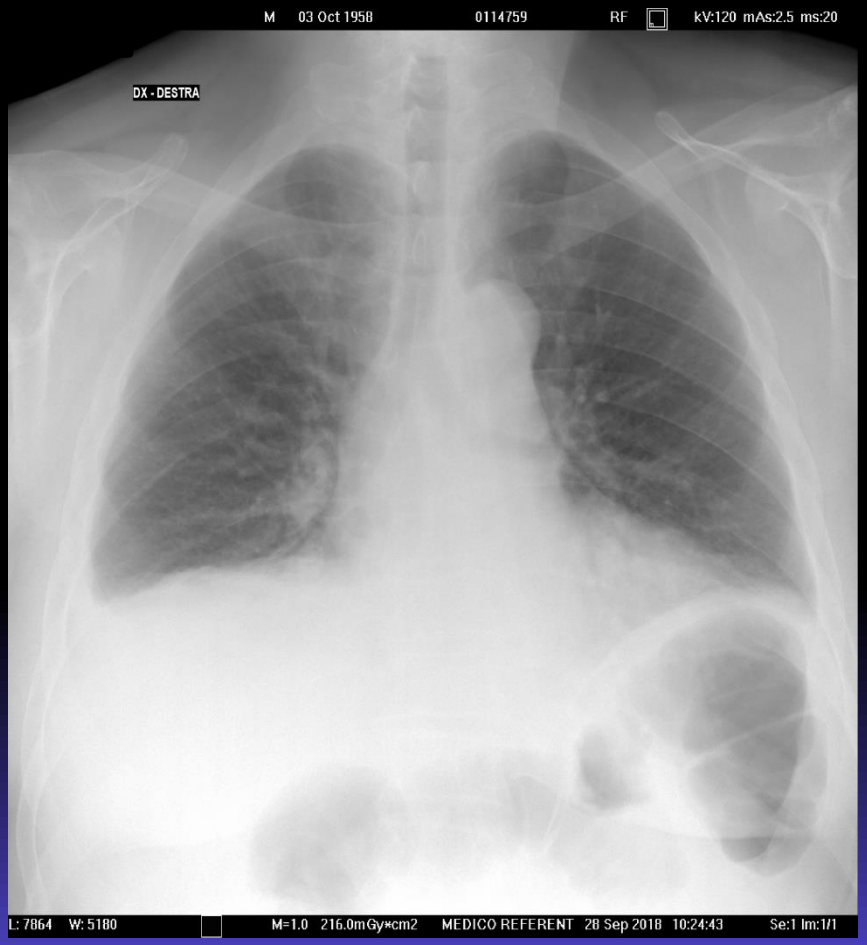

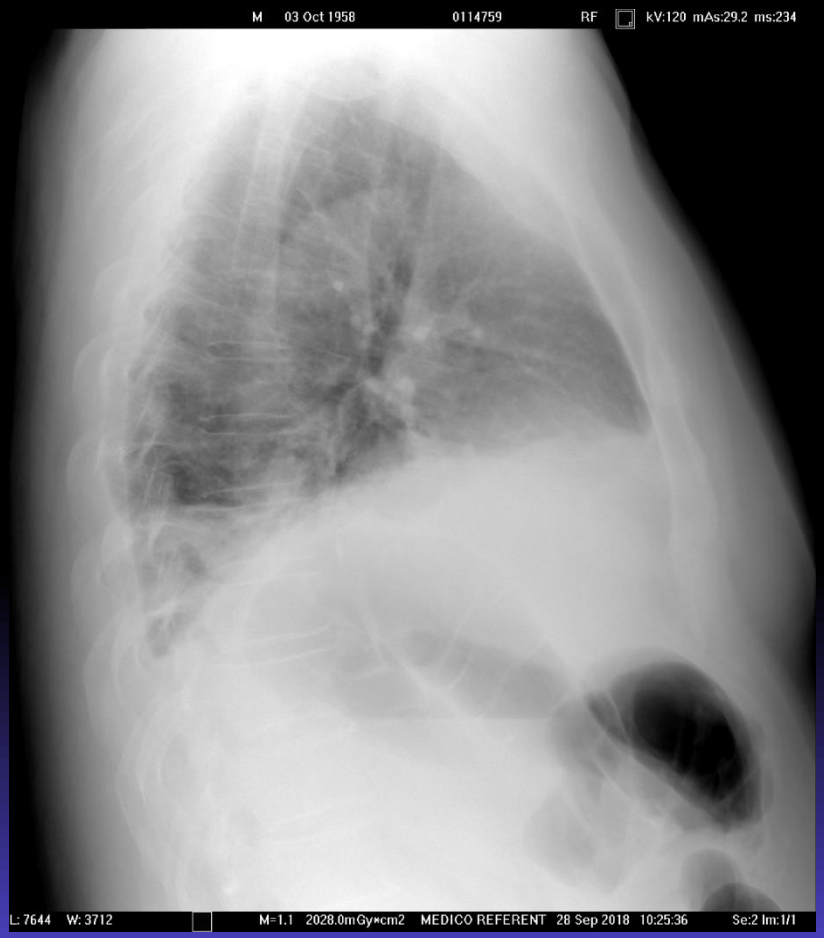

Ricovero in Osservazione Breve

Sig. S.B. anni 60

Dolore addominale, febbre, evidenza TC di addensamento parenchimale polmonare in sede postero-basale destra, con sottile falda di versamento omolaterale

In Osservazione

Sig. S.B. anni 60

- Monitoraggio macroparametri (PA, fc, SpO_2, Fr)

- Antigeni urinari per Legionella e pneumococco (BINAX-NOW): negativi

- Richiesta RX torace

- Terapia farmacologica, ossigenoterapia

Terapia

Sig. S.B., anni 60

- **Ossigenoterapia:** Ventimask 24%
- **Antibiotici:** amoxicillina/a.clavulanico 875 mg/125 mg + levofloxacina 500 mg
- **Antipiretici:** paracetamolo 1 g e.v.
- **Protezione gastrica:** esomeprazolo 40 mg ev

Evoluzione

Sig. S.B. anni 60

- Peggioramento della dispnea
- Incremento della FR (33/min)
- Non segni clinici di distress respiratorio
- Obiettività toracica: ottusità plessica mediobasale dx con murmure abolito
- Parametri vitali stabili
- SpO2 94% in ventimask al 24%
- **EGA in aa**: *PaO2 55, PaCO2 36, pH 7.44, lattati 0.80*

P/F: 229

In OB

Sig. S.B, anni 60

- Incrementa FIO2 (ventimask 31%)
- Steroidi: metilprednisolone 40 mg ev
- Diagnostica strumentale

TC torace in Breve Osservazione

30/09

Sig. S.B, anni 60

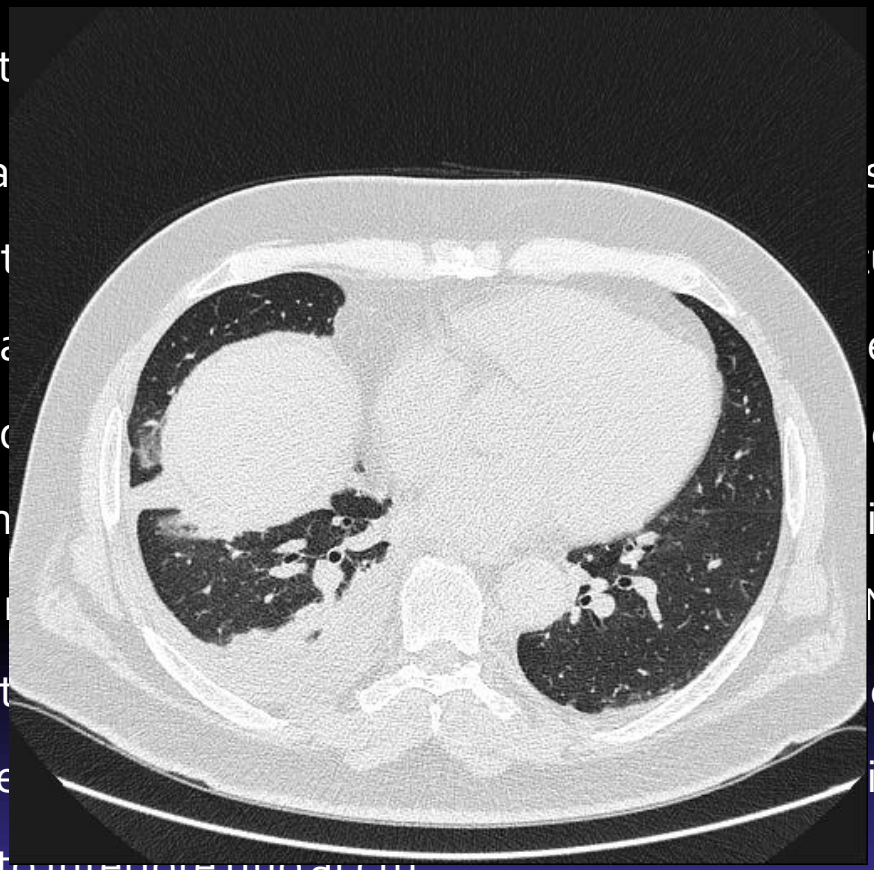

Consolidament carico dei segmenti polmonari basa samento pleurico reattivo circost utti incrementati di entità rispetto a erale in recente indagine TC ad on alterazioni densitometrich iva attualmente documentabili Non versamento pleurico a sinist ovrabasali diffusi, complessivame i aspetto reattivo, del DM in asse corto inferiore fino al cm

Evoluzione

02/10

h 11,00

Riferito malessere con sensazione di svenimento imminente. Al mio arrivo in decubito supino, vigile, lieve diaforesi. PA 100/70 FC 45 bpm SO2 91%. Si prescrive: decubito supino, SF 250 cc ev, ECG. Si prende visione tracciato ECG. RS 56 bpm, conduzioni AV e IV nei limiti, non alterazioni specifiche della ripolarizzazione ventricolare. EGA, enzimi miocardiospecifici, D-Dimero, ecocardiogramma

h 13,45

D-Dimero 9.311, troponina 1102. EGA: PaO2 62, PaCO2 28, pH 7.46, lattati 1.70

All'ecocardiogramma: Ventricolo sinistro ipertrofico (SIV), normale volume e FE, disfunzione diastolica di 1° grado. Lieve ectasia dell'aorta ascendente tubulare. Atrio sinistro di volume lievemente aumentato. Ventricolo destro dilatato, normocinetico, IT lieve, aumento severo del volume atriale dx; ipertensione sistolica polmonare moderata.

Esegue TC torace con mdc nel sospetto di embolia polmonare

TC torace con mdc

Sig. S.B, anni 60

Esame eseguito prima e dopo somministrazione e.v. di mdc e mirato allo studio dell´albero arterioso polmonare come da richiesta medica. Immgaini di minus da riferire a tromboembolia polmonare si osservano a livello delle biforcazioni lobari delle arterie polmonari bilateralmente con ulteriori immagini trombotiche a valle più evidenti nelle diramazioni segmentarie dei lobi inferiori. Area addensative in sede basale maggiore a destra. Non formazioni nodulari di significato primitivo o secondario a livello del parenchima polmonare. Linfonodi con asse corto subcentimetrico e di verosimile significato reattivo in sede ilo-mediastinica. Non versamento pleurico.

Modello di rischio per TEV nel paziente internistico

GENEVA SCORE SEMPLIFICATO (probabilità pre-test di EP)	
Età > 65 anni	+1
Pregressa trombosi venosa profonda o embolia polmonare	+3
Intervento chirurgico o frattura nell'ultimo mese	+2
Neoplasia attiva	+2
Dolore ad un arto inferiore monolaterale	+3
Emottisi	+2
Frequenza cardiaca: ❑ tra 75 e 94 bpm ❑ > 95 bpm	 +3 +5
Dolore alla palpazione di un arto inferiore ed edema monolaterale	+4
PUNTEGGIO TOTALE	❑ 0-3 prob. bassa ❑ 4-10 prob. intermedia ❑ ≥ 11 prob. alta

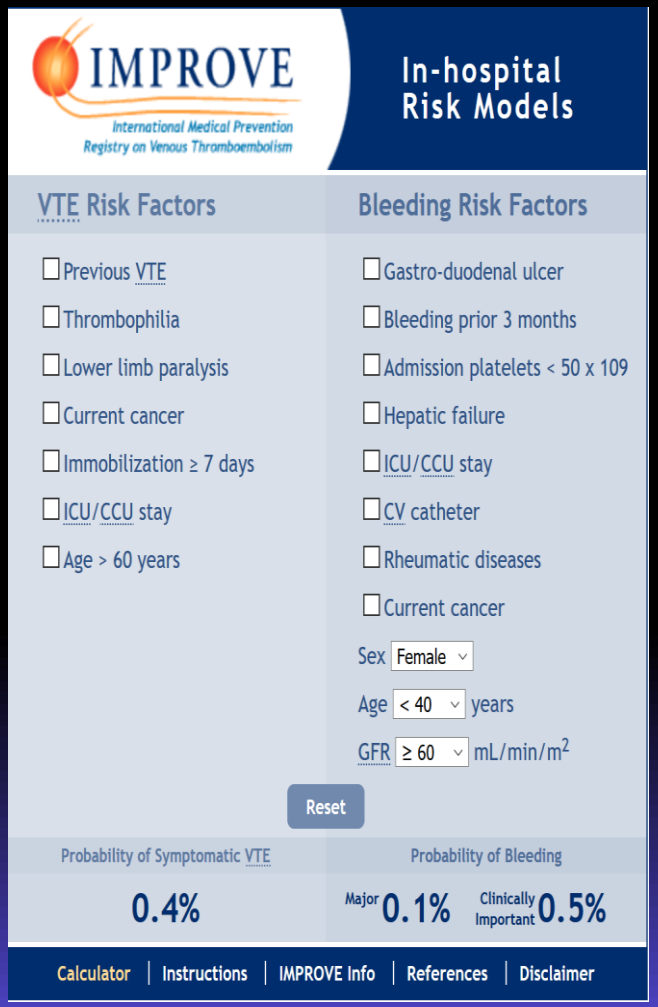

Modello di rischio per TEV nel paziente internistico
Padua prediction score

Caratteristiche basali	Punti
Neoplasia attiva o in trattamento nei sei mesi precedenti	3
Storia di TEV (con esclusione di trombosi venosa superficiale)	3
Ridotta mobilità (allettamento per ≥ 3 giorni)	3
Condizione trombofilica nota	3
Trauma e/o chirurgia recente (<1 mese)	2
Età ≥ 70 anni	1
Insufficienza respiratoria e/o cardiaca	1
Infarto acuto miocardio e/o ictus ischemico	1
Infezione acuta e/o malattia reumatica	1
Obesità (BMI ≥ 30 negli uomini e ≥ 28 nelle donne)	1
Terapia ormonale in corso	1
TOTALE	

totale < 4: basso rischio di TEV

totale ≥ 4: alto rischio di TEV

Gruppo di rischio	Profilassi raccomandata	Grado
PAZIENTI INTERNISTICI ACUTI AD ALTO RISCHIO DI TEV (SCORE DI PADOVA ≥4)	In pazienti internistici acuti con: – scompenso cardiaco congestizio – severa malattia respiratoria – allettamento per almeno 3 gg e uno o più fattori di rischio tromboembolico addizionali, compresi: cancro attivo, pregresso TEV, sepsi, malattia neurologica acuta, malattie infiammatorie intestinali SI RACCOMANDA PROFILASSI CON EPARINA NON FRAZIONATA O A BASSO PESO MOLECOLARE O FONDAPARINUX	ACCP 2012, Grado 1B
PAZIENTI INTERNISTICI A BASSO RISCHIO DI TEV (SCORE DI PADOVA <4)	NON SI RACCOMANDA L'USO DI PROFILASSI FARMACOLOGICA O MECCANICA	ACCP 2012, Grado 1B
PAZIENTI CON FATTORI DI RISCHIO TROMBOEMBOLICO E CONTROINDICAZIONE ALLA PROFILASSI ANTICOAGULANTE	SI RACCOMANDA L'USO DI UNA PROFILASSI MECCANICA CON CALZE COMPRESSIVE GRADUATE O COMPRESSIONE PNEUMATICA INTERMITTENTE	ACCP 2012, Grado 2C
PAZIENTI CON SANGUINAMENTO IN CORSO O A RISCHIO EMORRAGICO	NON SI RACCOMANDA LA TROMBOPROFILASSI CON ANTICOAGULANTI	ACCP 2012, Grado 1B
	La profilassi va iniziata all'ingresso del paziente in ospedale e continuata fino alla permanenza in ospedale o dell'allettamento	ACCP 2012, Grado 2B

Anna Falanga Dipartimento di Immunoematologia e Medicina Trasfusionale & Centro Emostasi e Trombosi
ASST Papa Giovanni XXIII, Bergamo

TEVere score

The TEVere Score: Thromboprophylaxis would be indicated from a score of 4 points or more

Cancer	YES ○	NO ●
Previous VTE	YES ○	NO ○
Thrombophilia	YES ○	NO ○
Major Surgery (< 60 days)	YES ○	NO ○
Drug That Stimulate hematopoiesis, CVC	YES ○	NO ○
BMI > 30KG/M2	YES ○	NO ○
Immobilization (<30 Minutes/Day Of Walking For 3 Or More Days)	YES ○	NO ○
Hormone replacement E/P therapy	YES ○	NO ○
Age > 70Aa	YES ○	NO ○
Recent Hospitalization (>=2 days in the preceding 90 days)	YES ○	NO ○
Varicose veins	YES ○	NO ○
Respiratory Faiure	YES ○	NO ○

https://www.ncbi.nlm.nih.gov/m/pubmed/29856190/?i=1&from=teverescore

Il nostro paziente?

Sig. S.B anni 60.

- Ricovero UTIC da cui viene dimesso giorni dopo in buone condizioni generali con terapia anicogulante